

Eine Fallstudie 6 Jahre post-OP

## Komplexe Sanierung mit einteiligen Implantaten



**Mit dem Wandel in der Zahnheilkunde und der Veränderung unseres Therapiespektrums sind im gleichen Maße die Ansprüche unserer Patienten gestiegen. Heute entwerfen wir Therapiepläne partnerschaftlich mit dem aufgeklärten Patienten, der auf eine Vielzahl von seriösen und unseriösen Informationsmöglichkeiten zurückgreifen kann.**

Die in diesem Fall vorgestellte Patientin hat aufgrund ihrer ausgeprägten Ängste lange den Kontakt zur Zahnmedizin vermieden. Sie suchte uns im Juni 2006 aufgrund des Angebotes der Behandlung unter Hypnose auf. Sie hoffte, so ihre Ängste zu überwinden und endlich wieder frei und selbstbewusst mit den eigenen Zähnen leben zu können (Abb. 1-3).

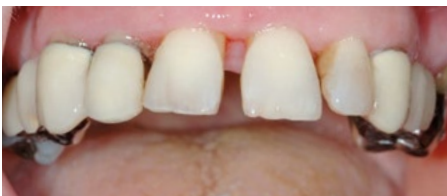

Abb. 1: Ausgangssituation intraoral

Den Einstieg in eine systematische Behandlung fand sie mit einer umfassenden und Vertrauen aufbauenden Beratung über 2 Hypnosesitzungen und den ersten guten Erfahrungen in der Behandlung. Nach der konservierenden, endodontischen und parodontologischen Vorbehandlung konfrontierte uns die aufgeklärte Patientin mit sehr klaren Vorstellungen:

- Festsitzende vollkeramische Versorgung in Ober- und Unterkiefer
- Pfeilervermehrung mit Implantaten
- durchgängig festsitzende Provisorien

Die Compliance, aktive Mitarbeit und die Bereitschaft diesen Weg auch über einen längeren Zeitraum durchzuhalten brachte die Patientin über die gesamte Behandlung und in der Nachsorge bis heute ein.

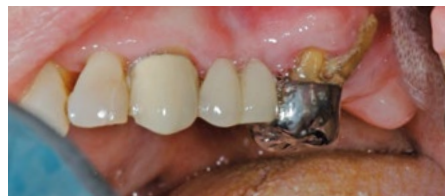

Abb. 2: Ausgangssituation intraoral

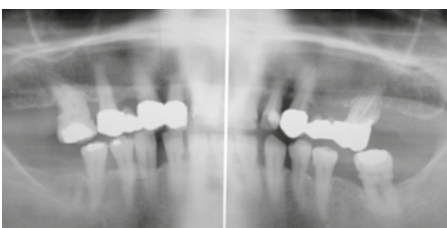


Abb. 3: OPG Ausgangssituation

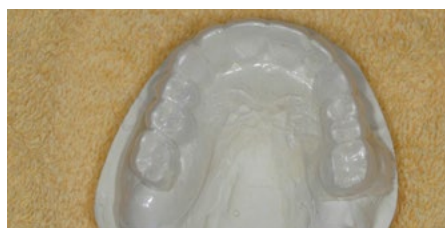

Abb. 4: Diagnostisches Wax up

### VITA

### ZA Hannes Thurm-Meyer Implantologe Bremen

- **geb. 1962**, verheiratet, 2 Kinder
- **1983-1985**: Rettungssanitäter
- **1985-1987**: Zahntechnische Ausbildung
- **1987-1993**: Studium der Zahnmedizin in Kiel
- **1994/95**: Systematische Weiterbildung Parodontologie
- **Seit 1995** in eigener Praxis mit Dr. Karin Thurm-Meyer, Bremen
- **Gründungsmitglied** der Studiengruppe Parodontologie/ Implantologie Prof. Mick Dragoo
- **Gründungsmitglied** des ersten StudyClubs Implantologie mit Dr. Ulrich Janke
- **Seit 1995** parodontologisch, seit 2000 implantologisch tätig
- **Mitglied** in DGI, DGP und DGCZ
- **Schwerpunkte**: Parodontologie, Ästhetische Zahnheilkunde, Implantologie
- **Seit 2007** Leitung mehrerer StudyClubs: Parodontologie/ Implantologie

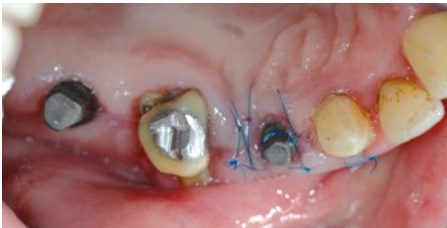

Abb. 5: Erste Implantation im 2. Quadranten

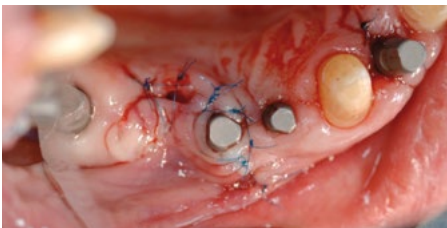

Abb. 6: Zweite Implantation im 2. Quadranten

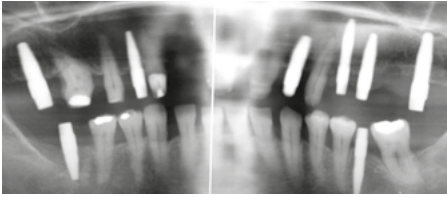
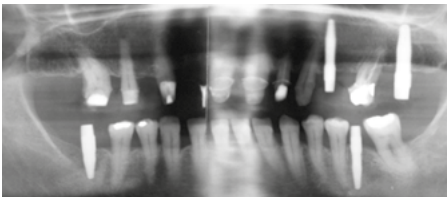
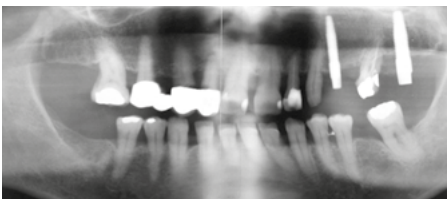


Abb. 7: radiologischer Verlauf der Implantatsversorgung

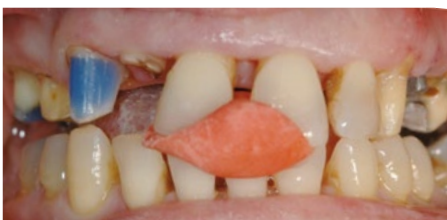

Abb. 8: Jig zur Übertragung der neuen Zentrik

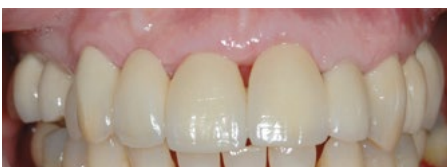

Abb. 9: intraorale Situation in 11/2007

**Röntgenkontrollen 2007**

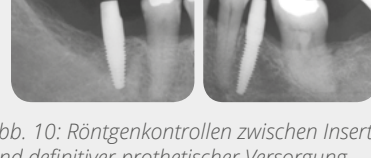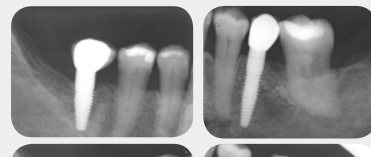
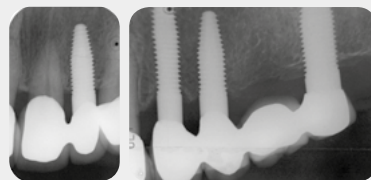
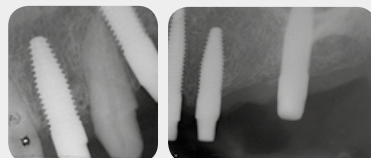
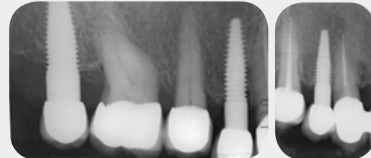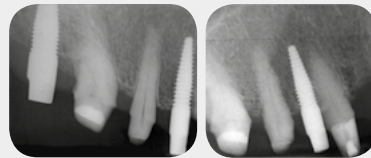


Abb. 10: Röntgenkontrollen zwischen Insertion und definitiver prothetischer Versorgung.

Nach der unabdingbaren Funktionsdiagnostik und einem diagnostischen Wax up konnten wir die definitive Planung festlegen (Abb. 4).

Da wir in unserer Praxis seit über 10 Jahren erfolgreich und mit einteiligen Implantaten arbeiten, ist das Konzept der Sofortversorgung für uns gängige Praxis.

Es wurde ein Konzept der schrittweisen Extraktion und Implantation erstellt, um einerseits durchgängig feste Provisorien erstellen zu können und andererseits die Sofortbelastung der Implantate zu reduzieren. Daneben erlaubten die teils langen Intervalle eine vollständige Ausheilung der Hart- und Weichgewebe und einen dementsprechenden Geweberhalt. (Abb. 5 - 8).

Hier auf die implantologischen und parodontologischen Einzelschritte einzugehen, sprengt den Rahmen dieser Fallstudie. Herauszustellen ist die Gewebestabilität der verwendeten FairOne™ Implantate und die Möglichkeit der Sofortversorgung durch die hohe Primärstabilität des konischen und selbstschneidenden Implantatdesigns. Dies wird gewährleistet durch eine hochpräzise Abstimmung der dazugehörigen Bettbohrer.

Bild Nr. 9 zeigt die intraorale Situation in 11/2007. Im November 2007 konnte die definitive Versorgung nach ca. 1,5 Jahren eingegliedert werden (Abbildungen 10). Die Abbildungen 11 und 12 sind bei der Nachkontrolle 2014 entstanden. Ein für alle Beteiligten auch nach diesem Zeitraum mehr als zufriedenstellendes Ergebnis.

**Fazit:** Ein solches Resultat ist nur durch die enge Kooperation des Behandlungsteams und der Patientin zu erreichen. Dies gilt im besonderen für den Langzeiterfolg.

Das Konzept der Sofortversorgung einteiliger Implantate und der schrittweisen Extraktion erleichtert nicht nur die provisorische Versorgung. Der Erhalt kostbarer knöcherner Strukturen, die anderweitig nur mit hohem Aufwand zu rekonstruieren sind, ist ein weiteres gewichtiges Argument welches die Dauer der Gesamtbehandlung rechtfertigt.

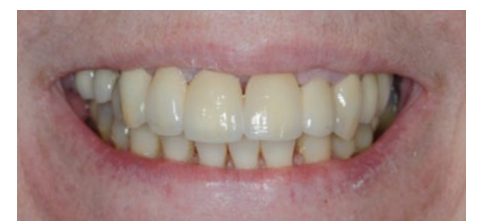

Abb. 11: intraorale Kontrolle 2014

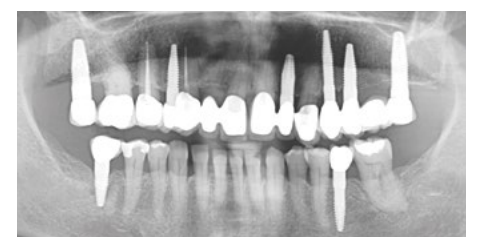


Abb. 12: OPG Kontrolle 2014